臨床と研究

カフ型カテーテルを遺残左上大静脈に留置せざるをえなかった重複上大静脈症例

杉浦清史*1　舟尾清昭*1　杉田省三*1　吉本　充*1　嶋　英昭*2　崔　吉永*3　和田誠次*4
*1 大野記念病院泌尿器科　*2 同 内科　*3 リバーサイドクリニック　*4 東和病院

key words：カフ型カテーテル，重複上大静脈症例，大動脈弁置換術，ペースメーカー，三尖弁輪縫縮術

要　旨

79 歳　女性　糖尿病と高血圧の既往症．僧帽弁不全，大動脈弁狭窄症，冠動脈狭窄症にて手術を受けた．

術前検査にて重複上大静脈遺残が発見された．

手術後，腎不全にて一時的カテーテルを左鼠蹊部より挿入され，透析を導入された．

右内頚静脈よりペースメーカーが挿入されていた．そのため，左外頚静脈しか透析用カテーテルの挿入経路がなく，アッシュスプリットカテーテルが，左外頚静脈より冠静脈洞に挿入された．

挿入後，死亡時までアクセスとして機能した．

はじめに

上大静脈は，胎生期の第 8 週に左右の前主静脈が斜めの吻合によって連結され，通常は左前上静脈の尾方部が退行し，右上大静脈となる．右前主静脈と総主静脈が退行すると，左前主静脈と左総主静脈が左上大静脈遺残症（persistent left superior vena cava）となる．左上大静脈は冠静脈洞を介して右心房に注ぐ．左右の前主静脈とも存続すると，重複上大静脈となる[1]．

重複上大静脈は，解剖例の 0.3% に，左上大静脈は 2.1% にみられたとの報告がある[2]．心奇形を伴わなければ通常は症状を現さず，また左上大静脈遺残症例での左シャント作成でもシャントトラブルとの明確な因果関係は不明である．透析用カテーテルの留置にさいしても，右内頚静脈より挿入し，カテーテルの走行の異変により気付かれる症例が多いようである．

この度，左上大静脈を指摘されていたが，カフ付きカテーテルを左上大静脈に入れざるをえなかった症例を経験したので報告する．

1　症例の概要

症例の概要は以下である．

79 歳，女性

既往歴：糖尿病，高血圧

62 歳：心筋梗塞

71 歳：僧帽弁不全症および大動脈弁狭窄症の診断

表 1　入院時検査データ

T.P	7.3 g/dl	Na	134 Meq/L
Alb	3.9 g/dl	K	4.2 Meq/L
A/G	1.15	Cl	95 Meq/L
T.Bil	0.2 mg/dl	Ca	9.4 mg/dl
AST	20 IU/L	CRP 定量	0.9 mg/dl
ALT	1 IU/L	WBC	6,100 /UL
LD	241 IU/L	RBC	321 万/UL
CK	16 IU/L	Hb	10.7 mg/dl
ALP	1,107 IU/L	Ht	33.3%
γ-GTP	307 IU/L	Platlet	19.6 万/UL
CHE	204 IU/L	桿状十分葉	82.80%
アミラーゼ	37 IU/L	好酸球	4.1%
T.Chol	260 mg/dl	好塩基球	0.2%
SG	149 mg/dl	リンパ球	6.9%
BUN	44 mg/dl	単球	6%
Creatinine	3.33 mg/dl	eGFR	11
UA	4.1 mg/dl		

A case of Double Superior Vena Cava; A Permanent catheter must be placed into the Left Superior Vena Cava
Ohno Memorial Hospital
Kiyofumi Sugiura
Kiyoaki Hunao
Shozo Sugita

で大動脈生体弁置換術，僧帽弁拡張術，三尖弁輪縫縮術，冠動脈手術をうけた．術前検査にて重複上大静脈が判明した．

78 歳：洞不全のため右内頚静脈よりペースメーカーが挿入された．

その後，心不全が改善せず，さらに腎機能の低下が指摘されたため，透析導入の目的で当院へ転院した．右大腿静脈に一時的透析用カテーテルが挿入されていた．当院への入院時のデータを表 1 に示す．

2　経過および結果

① 右内頚静脈よりペースメーカーが挿入されており，右上肢に腫脹が見られた．それゆえ右の鎖骨下静脈の閉塞が疑われた．右上肢でのアクセス作成は困難と考えられた．

② 左鼠蹊部の一時的カテーテルが機能不全となったため，恒久的アクセスが必要となった．左上肢には良好な表在静脈がなく，AVF は不可能であった．AVG 作成は，超音波断層により左上腕動脈は 3 mm 以下であり，伴行静脈はさらに細いため困難と考えられた．

③ 左上腕動脈表在化と伴行静脈内シャント作成を行った．手術日より最高血圧 100 Torr まで血圧低下し，シャントは 10 日開存していたが，閉塞した．

④ そこで，アクセスとしてカフ付きカテーテルの設置を決定した．右内頚静脈よりペースメーカーが挿入されていたため，左上大静脈への挿入を決めた．

⑤ 超音波断層により左内頚動脈の開存が確認されなかったので，左外頚静脈より造影した（図 1）．左外頚静脈，左上大静脈，冠静脈洞より右房，肺動脈が造影された．ペースメーカーが挿入された右上大静脈が存在したので，右房還流型（冠静脈洞還流型）不完全型と推測された．

⑥ 外頚静脈よりアッシュスプリットカテーテルを挿入した．体表より鎖骨上から左房までの距離を測り，19 cm のカテーテルを選択した．開胸手術後の瘢痕のためか，introducer の挿入時に抵抗が強く，挿入部位より出血が多かった．挿入部位に大きくタバコ縫合をかけ止血した．その後縦隔内に出血はなかった．外頚静脈より挿入したためか，冠静脈洞にとどまり右房まで到達していず，左上大静脈の内腔が狭いためカテーテルの先端は分離していなかった（図 2）．

⑦ 設置後 7 日目に再還流率を測定し 4% であった．壁にへばりつくためか，時に脱血不良となった．その時は表在化した左上腕動脈より脱血し，カテーテルより返血した．挿入後 25 日目より発熱し，28 日目に肺炎により永眠した．

3　考　察

術前に左上大静脈遺残と診断されず，透析用カテーテルが左上大静脈を経由して挿入された症例報告はあ

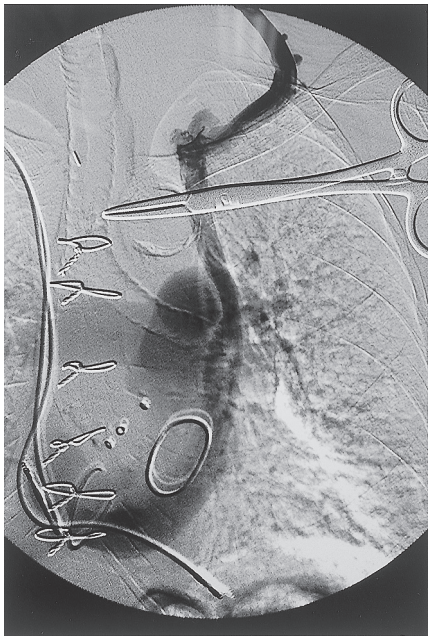

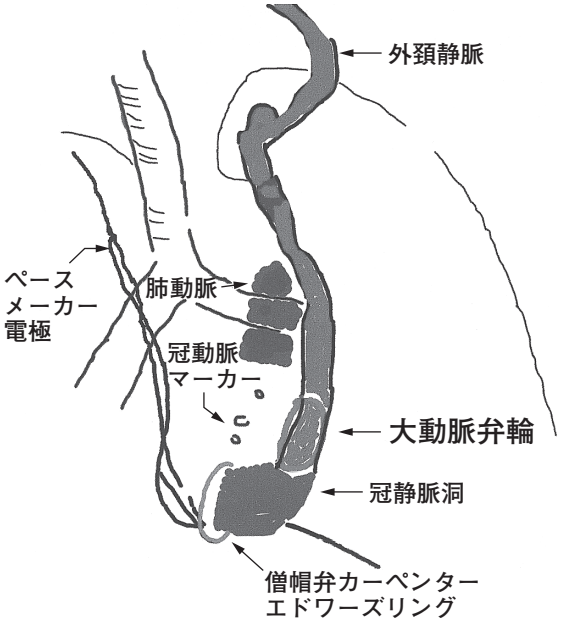

図 1　左上大静脈造影

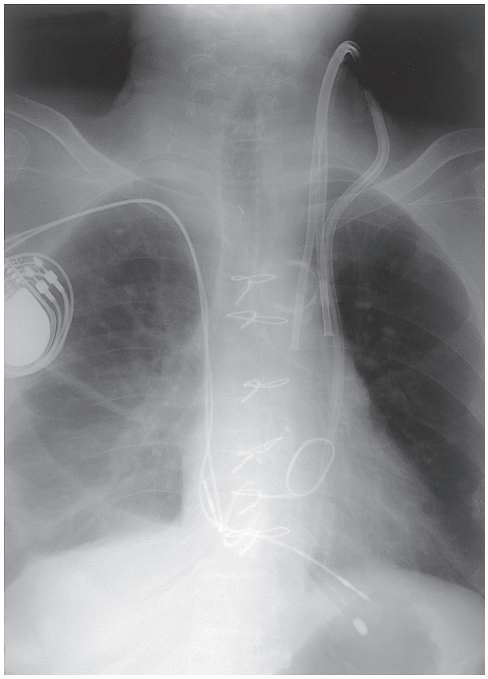

図２　胸部 X-P

るが，あらかじめ左上大静脈冠静脈洞に挿入を意図した症例報告は無いようである．

本症例は，右内頚静脈よりペースメーカーが挿入されており，エコーにて右内頚静脈が確認されず，カフ型透析カテーテルの挿入部位が限られており，遺残左上大静脈を経路とせざるをえなかった．また遺残左上大静脈が細いためか，脱血不全となる時もあった．表在化動脈があるため返血側として使用でき，アクセスとしては最後まで機能した．

今回は 19 cm のカテーテルを使用したが，さらに長軸のカテーテルを使用すれば左房に到達し，脱血が良好であった可能性はあり，遺残左上大静脈もカフ型カテーテルの挿入経路として選択できると思われた．

結　語

あらかじめ解っていた，遺残左上大静脈にカフ付きカテーテルを挿入し，バスキュラーアクセスとして機能した症例を経験し，報告した．

文　献

1）Moore KL：心臓血管系．Moore 人体発生学；医歯薬出版，pp. 294-299，1994.

2）川島友和，佐藤健次，佐藤二美，他：心臓冠状静脈の形態学的検討．第 6 回臨床解剖研究記録 7，pp. 18-19，2002.