［臨床と研究］

透析患者における心血管イベントの実態とその治療について

井上直人
仙台厚生病院循環器内科

key words：心血管イベント，スクリーニング，冠動脈疾患，末梢動脈疾患，石灰化病変

要　旨

透析患者において脳血管障害，心筋梗塞，末梢動脈疾患などの動脈硬化性疾患が重要な地位を占めるようになっている．透析患者は症状の発現が遅いか，場合によっては無症候性であるために，積極的にスクリーニングすることが重要である．治療としては，透析症例の特徴である石灰化病変，びまん性病変に対してどのように対処するかを検討して戦略を立てる必要がある．早期に介入治療を行うことによって，透析患者の予後改善が期待される．

はじめに

維持透析患者ならびに新規透析導入患者が高齢化し，また透析導入の原因疾患は，1988年に糖尿病性腎症が糸球体腎炎を逆転し増加の一途をたどっている．これに伴い透析患者において脳血管障害，心筋梗塞，末梢動脈疾患などの動脈硬化性疾患が合併症として重要な位置を占めるようになっている．透析患者の予後は腎不全そのものより，合併症によって規定されているといっても過言ではない．

Foleyら[1]によれば，透析患者における心血管死が一般住民の数倍から500倍になり，特に，若年者になるほどその差は大きいことが報告されている（**図1**）．

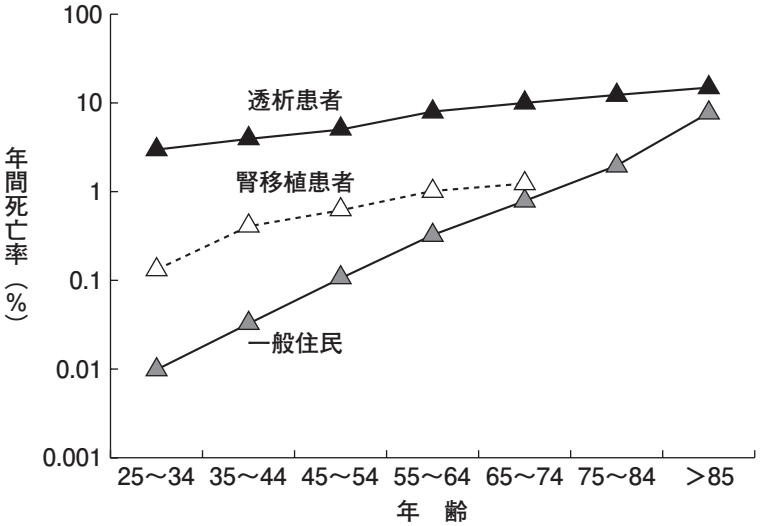

図1　慢性腎不全患者の心血管疾患による死亡率の比較
（文献1より）

Current situation and therapy of cardiovascular event in patients with hemodialysis
Department of Cardiology, Sendai Kousei Hospital
Naoto Inoue

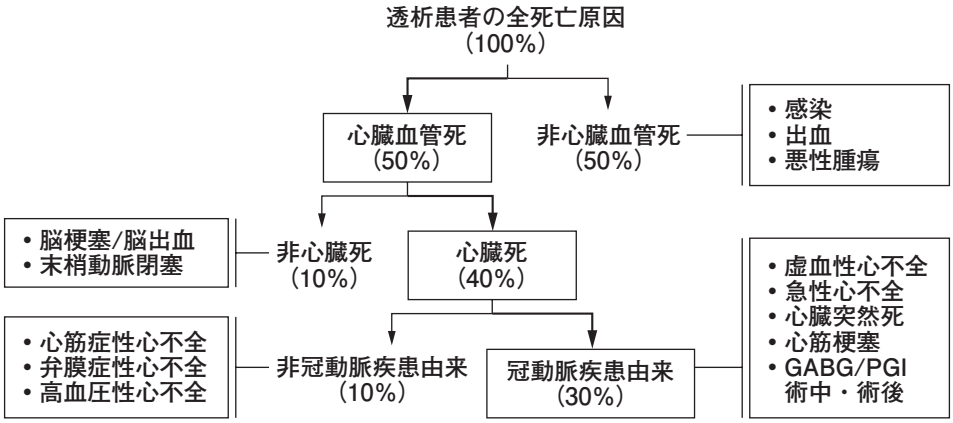

図 2　透析患者の死亡原因
（文献 2 より）

また，Lindner[2] らは透析患者の死因を前向きに検討し，全死亡の 50% が心血管死であり，心血管死のうちの 80% は心臓死，20% は脳血管障害，末梢動脈疾患であると報告している（**図 2**）．

本稿では主に，冠動脈ならびに末梢動脈疾患におけるイベントの実態とその治療について述べたい．

1　透析患者の冠動脈疾患，末梢動脈疾患の特徴

透析患者における非透析患者と異なる冠動脈疾患ならびに末梢動脈疾患の促進因子としては，間欠的透析による体液の変動ならびに過剰，カルシウム-リン代謝異常による動脈壁の石灰化，透析で除去できないような尿毒素などの影響が指摘されている．その他，低栄養，慢性炎症などもその促進因子と言われている．

1）　症状の発現

一般に透析患者においては症状の発現が遅い．透析そのものによって運動に制限が加わることが多く，さらには合併する糖尿病などにより疼痛に対する感受性が低下し，非透析患者に比し軽症で気づかれることが少ない．冠動脈疾患では狭心症症状がない場合も多く，透析時の血圧低下や心不全で発見されることもある．さらに，Gradaus[3] らは冠動脈造影で透析患者の経過を観察し，病変の進行が非常に速く新規病変の出現も多いことを報告している．

末梢動脈疾患においては，間欠性跛行ではなく，すでに重症虚血肢（CLI）となっていることも多く，症状出現時にはすでに Fontaine 分類 III 以上の状態であったり，血管が完全閉塞病変となっており，すでに血管内治療の適応でない場合があり治療に難渋する．したがって透析患者においては積極的なスクリーニング

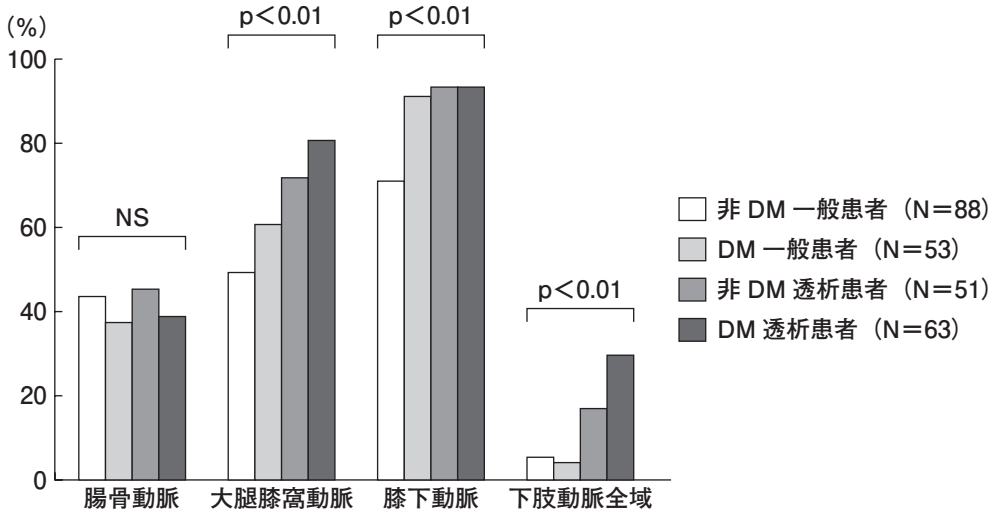

図 3　末梢動脈患者における有意狭窄病変の特徴（動脈別の発現率の比較）
（文献 5 より）

が重要である．

2）　病変の特徴

透析患者の病変の特徴はその石灰化である．症例によっては，単純なX線透視だけでも冠動脈や末梢血管の走行を追うことができるほどである．

Goldsmithら[4]は，透析導入時に動脈の石灰化が39％であったものが，16年後に観察すれば92％の症例に認められるようになり，かつ石灰化の程度は進行性であると報告している．また，しばしば糖尿病の合併により血管中膜を中心としたメンケベルグ型動脈硬化の影響も加わりさらに複雑となる．石灰化が高度であれば，血管内治療を行うさいのワイヤーの通過性やバルーンに対する反応性が悪くなり，非透析患者と異なる戦略をとる必要に迫られる．

冠動脈においては，石灰化のみならず血管が非常に屈曲している場合が多く，また糖尿病合併例ではびまん性に狭窄していることが多い．末梢動脈疾患においてもびまん性の病変で，特に膝下動脈にまで病変がおよんでいることが多い．熊田[5]らによれば，PAD患者を一般患者（66名），非糖尿病一般患者（125名），非糖尿病透析患者（71名），糖尿病透析患者（66名）に分けて検討した結果，有意狭窄病変の割合は腸骨動脈領域では4群間に差がないが，大腿膝窩動脈では糖尿病透析患者が最も高く，下肢動脈全域（腸骨動脈から膝下動脈まで）におよぶ狭窄の発現頻度は透析患者，特に糖尿病透析患者において高かったとしている（**図3**）．

2　どのようにスクリーニングするか

1）　冠動脈疾患の場合

近年，CTの進歩とともに冠動脈CTがスクリーニングとして汎用されている．

しかし，透析患者の場合にはその石灰化のために内腔の評価が困難であり，有用な検査とは言えない．また，運動負荷検査も透析患者の場合には十分な負荷をかけることができない場合が多い．そこで，虚血を誘発するためになんらかの薬剤負荷を行うか，安静時においても虚血を評価できる検査手段が必要である．

ドブタミン負荷心エコーは，運動負荷の必要のない検査方法として有用であるとの報告がある．また，西村ら[6,7]は，脂肪酸代謝を利用したBMIPP心筋シンチグラムがスクリーニングに有用であり，BMIPPの心筋への取りこみが悪い症例では，長期の予後が不良で

身長：151.0 cm　体重：57.0 kg　BMI：25.0 kg/m^2　HR：76［拍/分］

検査目的	項目	測定値	標準値	検査結果
動脈の硬さの程度 CAVI	右	3.0	～9.0 (9.5±0.9)	血管の硬さは20歳未満に相当します．
	左	(3.1)		CAVIが参考値のために計算できません．
動脈の詰りの程度 (ABI)	右	1.34	0.9～1.3	足首の血圧が高めです．
	左	0.80		軽～中程度の閉塞または狭窄の可能性があります．

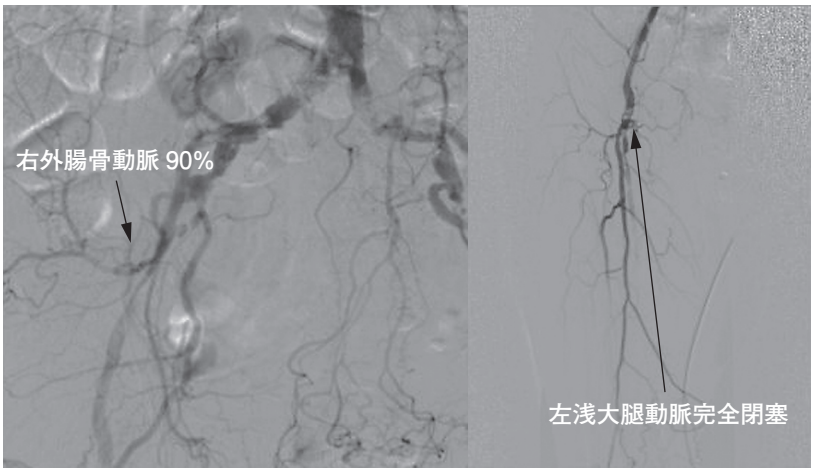

図4　ABIが異常高値であった症例

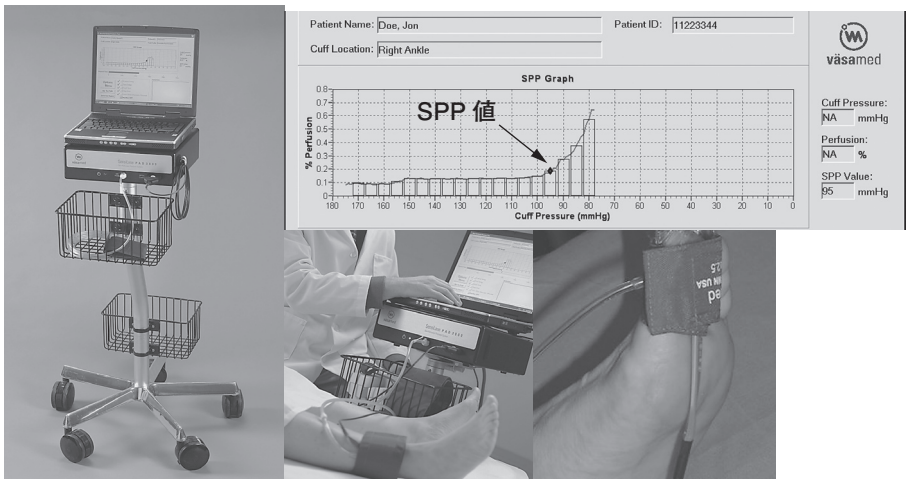

図 5　skin perfusion pressure（SPP）測定装置

あると報告している．透析患者の場合には，症状の有無にかかわらず定期的に虚血をスクリーニングすることが必要である．

2）　末梢動脈疾患の場合

下肢は通常の診察では観察の対象から外れてしまうことが多いが，足の温度，色調，脈の触知を定期的にチェックしておく必要がある．スクリーニングとして一般的に使用される ankle brachial index（ABI）は，透析患者の場合には動脈の石灰化によって血圧測定のカフが動脈を十分に圧迫できず偽陰性となることも多い．**図 4** に右足の ABI が 1.34 であったにもかかわらず，外腸骨動脈に 90% 狭窄，浅大腿動脈が完全閉塞であった症例を示す．

近年，レーザドップラーで皮膚灌流圧を測定する skin perfusion pressure（SPP）装置が導入され，石灰化の影響を受けずに血流状態を評価可能であり，特に CLI 症例には有用である．**図 5** に SPP 測定装置を示すが，カフの圧を緩めていった時に，微小循環の血流が回復する変曲点を SPP と定義している．CLI 症例の場合，SPP が 30 mmHg 以上（確実なのは 40 mmHg 以上）あれば潰瘍が治癒する可能性が高いと言われている．

画像診断においては，通常はマルチスライス CT が末梢病変に対して有用であるが，冠動脈と同様に透析患者の場合には評価困難であることも多い．MR アンギオは石灰化病変でも内腔評価可能であるが，造影剤を使用しない TOF 法では空間分解能が不十分で正確性に欠ける．ガドリニウム造影剤を使用した MRA 法ではより正確な診断が可能であるが，ガドリニウム使用後に，特に透析患者に生じる腎性全身性線維症が最近問題となっており，透析患者では禁忌である．

3　治療の実際

1）　内科的治療

まず内科的なリスクコントロールが重要である．内科的治療とは，i)禁煙，ii)糖尿病，高血圧や高脂血症のコントロール，iii)運動療法，iv)抗血小板薬を中心とした薬物療法である．

禁煙や糖尿病，高血圧症のコントロールは言うまでもないが，運動療法は自分で勝手に行ったのでは効果が少なく，計画管理されたもとで行うことによって効果があるとされている[8]．特に PAD の場合は，抗血小板薬としては ACC/AHA のガイドライン[9]では，血管拡張作用があるシロスタゾールが第一選択薬として推奨されている．しかし，透析患者の場合には非透析患者とまったく同じように，内科的治療を行ってもうまくいかないこともある．たとえば，非透析患者の場合には，スタチン製剤で LDL コレステロールを下げるほど心血管イベントが減少することが示されているが，rosuvastatin を透析患者に投与した AURORA 研究[10]では，心血管イベントに対する有効性を示せなかった．すなわち，透析患者においては一般のガイドラインをそのまま適応することが難しい．

2）　血行再建術

①　冠動脈疾患の場合

透析患者の血行再建術は困難なことが多い．バイパ

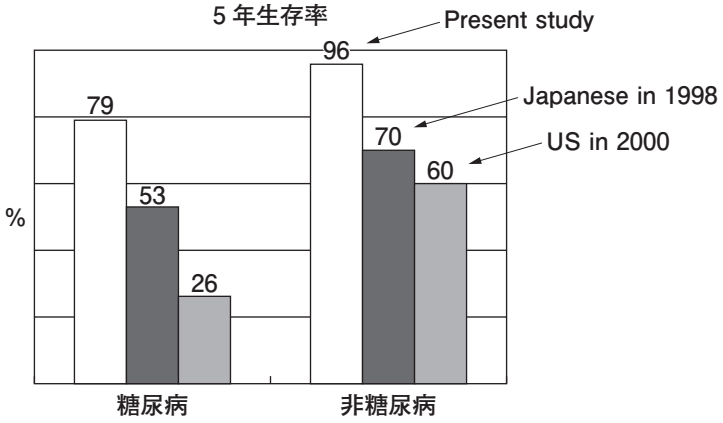

図 6　末期腎不全患者に対する血行再建術の効果
（文献 11 より）

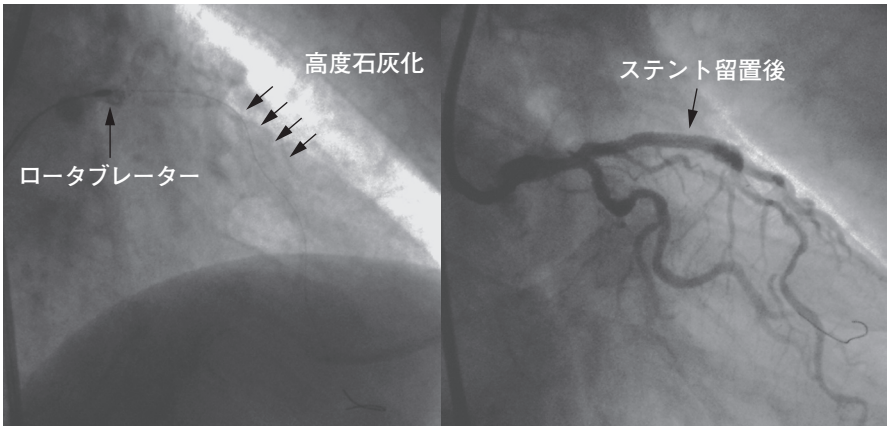

図 7　ロータブレーターを使用した前下行枝の高度石灰化症例

ス治療においても，全身状態が不良である場合や，高度冠動脈石灰化のためにバイパスをつなぐ場所がないなどの問題がある．しかし，青木ら[11]は，冠動脈インターベンションかバイパス治療で積極的に完全血行再建を目指して管理した場合には，5 年生存率は糖尿病群 79%，非糖尿病群 96% であり，以前に発表された米国や本邦の透析患者の予後よりも良好であることを報告している（**図 6**）．

われわれも，完全血行再建を目指して透析患者に対して可能な限り経皮的冠動脈形成術（PCI）を行ってきた．まず，石灰化に対処するためには，ロータブレーターの使用は必須である．ロータブレーターは先端にダイヤモンドのチップが装着されており，それを毎分約 15〜20 万回回転させることで石灰化病変を切除できる治療器具である．**図 7** にロータブレーター症例を示すが，造影剤を注入しないでも冠動脈の位置がわかるほど石灰化が強く，ロータブレーターの使用で治療可能であった．しかし，ロータブレーターを使用して高圧でバルーンを拡張してもなおステントの拡張が不十分である場合も経験する（**図 8**）．

現在の PCI においては，90% 以上の症例でステントが使用されているが，透析患者の場合には石灰化や蛇行のために，しばしばステントのデリバリーが困難である．われわれの検討では，透析患者の PCI 時になんらかのイベントを生じた群では，有意に透析期間が長く，CCS 分類でクラス III，IV の重症な狭心症ならびに急性冠症候群が多く，ステントデリバリーが困難な症例であったことが示された．また，Haij-Ali らによれば，穿刺部位の合併症の頻度は，非透析患者では 0.3% であるのに対して，透析患者では 6.3% と高率であることも指摘されている．いずれにしても，透析患者に対する PCI には様々な困難が伴う．

さらに慢性期の成績において，透析患者においてはステントの再狭窄率が非常に高いことが指摘されている．これに対して再狭窄予防効果がある薬剤溶出性ステントが期待される．しかしシロリムスを塗布した

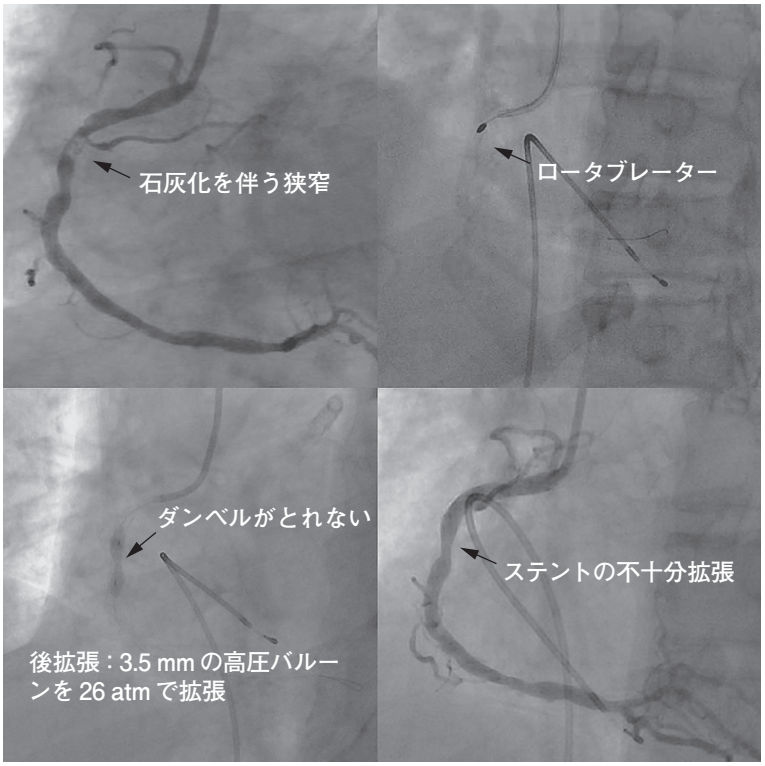

図 8　右冠動脈のステント不十分拡張症例

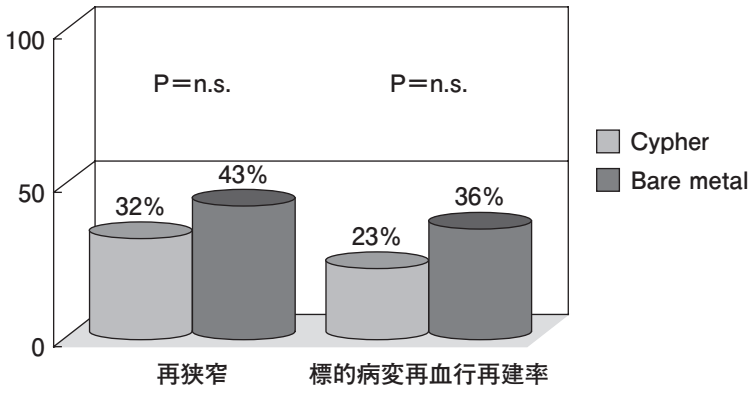

図 9　透析患者に対する Cypher™ ステントの成績

Cypher™ ステントを留置したわれわれの検討では，再狭窄率 32%，標的病変再血行再建率　23% であり，ベアメタルステントと差がなく，非透析患者ほどの効果がないことが明らかになった（**図 9**）．最近，パクリタキセルを塗布した TAXUS™ ステントのほうが透析患者に対しては効果があるとの報告があるが，今後の詳細な検討が待たれる．

② 末梢動脈疾患の場合

熊田ら[5]は自院での透析患者における血管内治療の成績を報告しているが，透析患者では患者背景において，年齢が有意に若く，糖尿病の比率が高く，女性が多く，病変背景において，大腿膝下動脈の比率が 7 割と高いことが特徴であるとしている．また，旧 TASC[12] C または D の病変が多く，治療の困難なびまん性の病変が多いと述べている．

手技の選択については旧 TASC 分類に詳細に記述されており，四つのカテゴリーに分類されている．TASC A は血管内治療が，TASC D は外科治療が推奨されている．TASC B は血管内治療が十分な成績をもたらすことより，同一の解剖学的領域における他の合併病変が外科的血行再建を必要としない限り推奨されるとされている．TASC C は外科的血行再建が十分優れていることから，血管内治療はハイリスクの患者のみに施行されるべきであるとされている．

以下，各領域の治療の実際について記す．

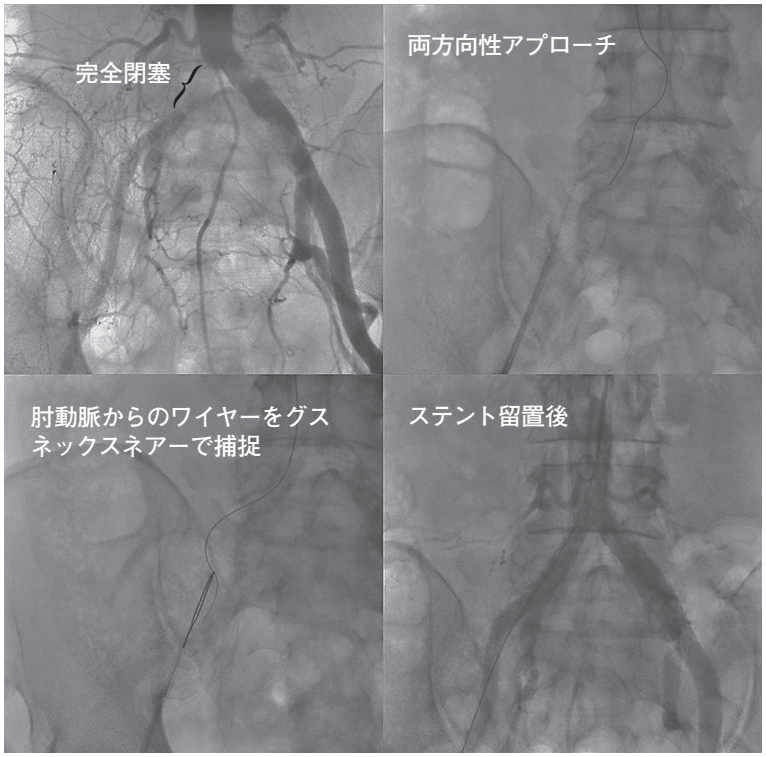

図 10　右総腸骨動脈完全閉塞例

（ｉ）　大動脈–腸骨動脈領域

近年の治療器具，技術の進歩によりTASC C, Dのような長い病変や完全閉塞病変であっても技術的成功率は90%を超えている．また，慢性期の開存率も1年後で一次開存率75～90%と高率であり，より長期の良好な成績も報告されている[13]．2007年に改定されたTASC II[14]においては，血管内治療の適応となる対象病変が増加した．一方，外科治療はDe Vriesら[15]のメタアナリシスでは，手術死亡3.3%，合併症8.3%と報告されている．

われわれの経験では，透析患者においても腸骨動脈領域における成績は比較的良好である．**図 10**に透析患者の右総腸骨動脈閉塞例を示す．肘動脈と左鼠径部からの両方向性アプローチで再疎通可能であり，ステントを留置して良好な結果を得た．われわれは腸骨動脈領域に関しては，透析患者においても血管内治療を優先すべきであると考えている．

しかし，透析患者の場合には，総大腿動脈に限局して高度石灰化を伴う病変を有する症例がある．このような病変はバルーンに対する反応が悪く，かつ関節部でステント留置に適さない場所である．このような症例に対しては，鼠径部を外科的に切開して内膜摘除術を行うのが良いと考えている．**図 11**に血管造影所見と高度に石灰化した摘除された組織を示す．

（ii）　浅大腿–膝窩動脈領域

大腿動脈は解剖学的に骨盤外に位置しており，浅大腿動脈と深大腿動脈に分岐した後，膝窩動脈，膝下動脈へと続いていく．そのため血管外から圧迫，ねじれ，伸展，収縮，屈曲などの力を受けやすく，その成積は腸骨動脈領域に比して不良であるとされている．特に，ステントを留置した場合には高率でステントの破損をきたすことが報告されている．

しかし，この領域に関してもデバイス，技術の進歩により血管内治療の対象となる症例が増えており，TASC II[14]でも適応が拡大している．また完全閉塞であっても，スティフワイヤーの使用や膝窩動脈や脛骨動脈からの逆行性アプローチなどにより90%以上の初期成功が得られるようになってきた．問題となるのは慢性期の成績であるが，バルーン形成術では1年後の一次開存率が50～70%と腸骨動脈領域に比して十分ではない[16,17]．

最近ニチノール性の自己拡張型ステントが使用可能となり，成績の向上が期待されているが，どのような病変に対してステントが有効なのであろうか？　FAST研究[18]では平均45 mm前後の比較的短い病変では，ニチノールステントとバルーン形成術に慢性期の差は

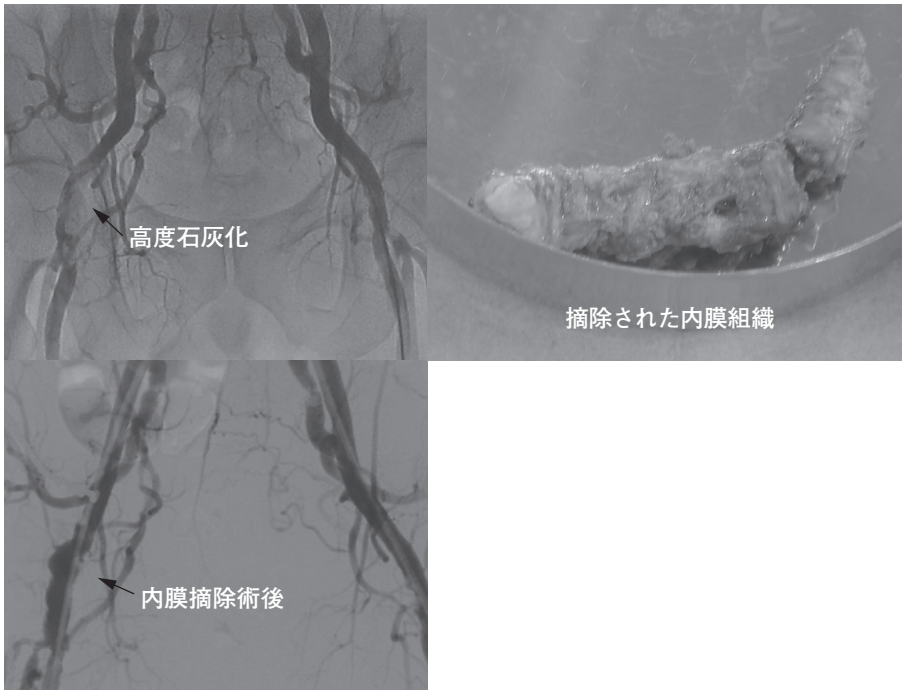

図 11　右総大腿動脈高度石灰化例に対して内膜摘除術を行った症例

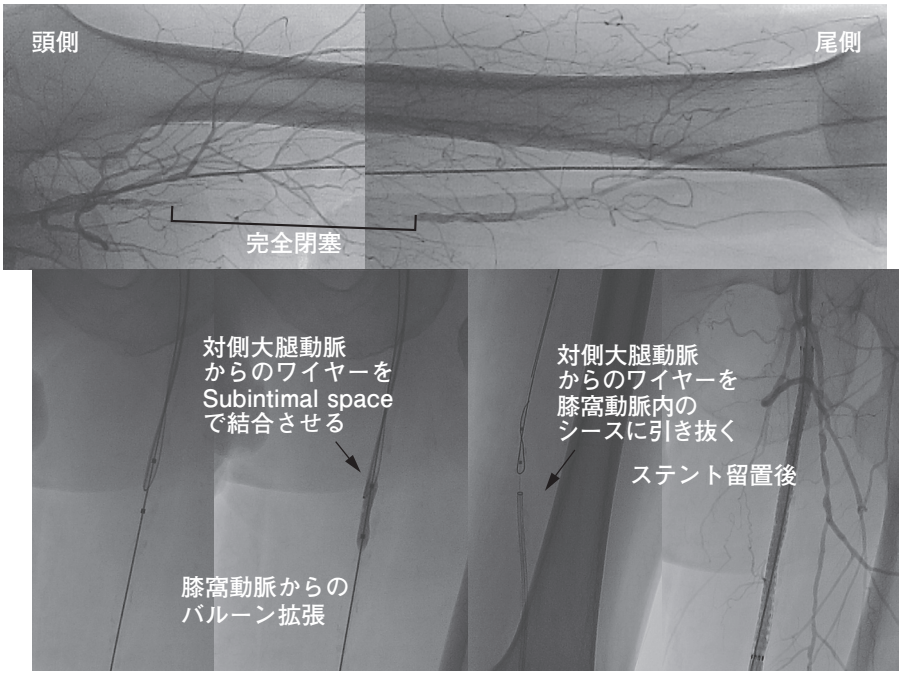

図 12　左浅大腿動脈の完全閉塞例（CART 法）

なかったと報告されている．一方，Schillinger らの研究[19]では，100 mm 以上の長い病変では，有意にステントのほうが優れていたと報告されている．現在のところ比較的短い病変では可能なかぎりバルーンで仕上げ，長い病変では primary にステント留置を考慮することが推奨される．今後，より自在で破損しないステントや，薬剤溶出性ステントが使用可能となれば適応が変わる可能性がある．

さて，透析患者の場合には長いびまん性で石灰化を伴った病変が多く，バルーンに対する反応が悪く，さらには膝窩動脈以下の血流が不良な症例が多く，血管内治療には不利な条件もある．しかし，透析症例は患者の状態が不良で，侵襲の大きい外科治療が必ずしも安全ではなく，高度石灰化病変にバイパスすることの困難さもあり，病変性状，患者背景を考慮した手技選択が必要である．**図 12** に高度石灰化を伴う浅大腿動

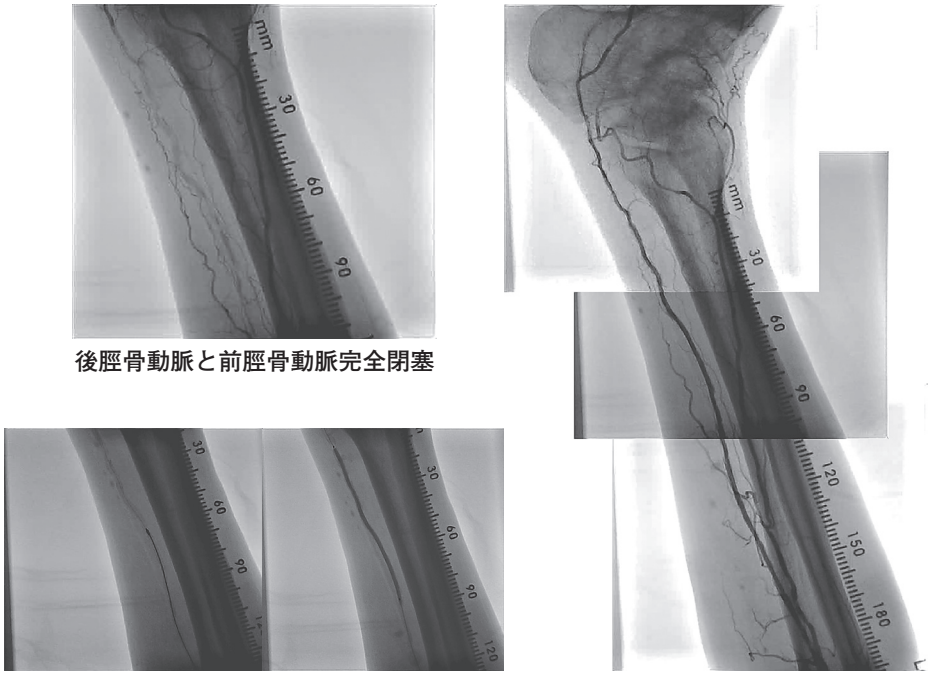

図 13　慢性透析患者の後脛骨動脈完全閉塞例

脈に対して順行性と逆行性の両方向性にアプローチ（CART 法）を行うことによって，内膜下で両方向からのワイヤーを結合させることに成功した症例を示す．

（iii）　膝下動脈

透析患者の場合には症状発現時には膝下 3 分岐以下の動脈が完全閉塞になっており，すでに血管内治療が難しくなっていることがしばしばである．このためわれわれは，特に，透析患者に対しては早期のスクリーニングが重要であると考えている．

膝関節以下の治療に関しては，急性あるいは慢性の CLI がない限りにおいては行われないのが普通である．構造からみて，末梢のランオフが良好で血管内治療に適しているのはわずか 20〜30% とされている[20, 21]．また横家ら[22]は，透析患者では膝下動脈に対する血管内治療は再狭窄率が 90% であり，糖尿病の透析患者では 100% であったと報告している．この成績だけをみると，透析患者における血管内治療は意味がないようにみえる．しかし，最も虚血がある領域に一時的に血流を改善させることの重要性も指摘されている．Söder ら[23]は一時的に血流を回復させれば再狭窄があっても，臨床的には良好な状態を維持できることを報告しており，Atar ら[24]も 1 年後の一次開存率は 15% であったにもかかわらず，救肢率は 74% であることを報告している．したがってわれわれは，虚血部位に血流を改善させることができる可能性のある場合には，積極的に上流からの直線血流を得るべく血管内治療を行っている．

そのさい問題なのはデバイスである．まず，通常のバルーンでは高度石灰化病変や完全閉塞を通過できないことがある．このさいには，デバルキングデバイスを必要とすることもある．また，石灰化したびまん性の病変をバルーンで拡張すれば，血管の解離を生じることが多く，ステントが必要になることもある．血管径から考えれば冠動脈用のデバイスが最適であるが，本邦では使用することができない．当院ではエキシマレーザを導入しており，バルーンが通過しない場合やびまん性病変に対して使用している．さらにオフラベルではあるが，ロータブレーターも有効である．

図 13 に，足底部の潰瘍形成をきたした症例にロータブレーターを使用した症例を示す．ロータブレーター後，バルーンに対する反応性が良好となり，十分な足底部への血流を確保することができた．

まとめ

透析患者の心血管イベントに対しては日頃からそのスクリーニングを積極的に行うことが重要である．また，透析症例の病変の進行は速く，進行してからでは治療はより困難であるので，非透析症例よりもより早

期に介入すべきであると考えている．そして治療にあたっては，最善の治療法を選択すべく透析医，循環器内科医，心臓血管外科医の緊密な連携が必要である．

文　献

1) Foley RN, Parfrey PS, Sarnak MJ : Clinical epidemiology of cardiovascular disease in chronic renal disease. Am J Kidney Dis, 32(suppl 3); S112-119, 1998.

2) Lindner A, Charra B, Sherrard DJ, et al. : Accelerated atherosclerosis in prolonged maintenance hemodialysis. N Engl J Med, 290; 697-701, 1974.

3) Gradaus F, Ivens K, Peters AJ, et al. : Angiographic progression of coronary artery disease in patients with end-stage renal disease. Nephrol Dial Transplant, 16; 1198-1202, 2001.

4) Goldsmith DJ, Covic A, Sambrook PA, et al. : Vascular calcification in long-term haemodialysis patients in a single unit: a retrospective analysis. Nephron, 77; 37-43, 1997.

5) 熊田佳孝：III-4 維持透析患者の閉塞性動脈硬化症に対する血管内治療．維持透析患者の閉塞性動脈硬化症（ASO）―診断から治療まで―；秀潤社，東京，pp. 158-167，2005.

6) Nishimura M, Hashimoto T, Kobayashi H, et al. : Myocardial scintigraphy using a fatty acid analogue detects coronary artery disease in hemodialysis patients. Kidney Int, 66; 811-819, 2004.

7) Nishimura M, Tsukamoto K, Hasebe N, et al. : Prediction of cardiac death in hemodialysis patients by myocardial fatty acid imaging. J Am Coll Cardiol, 51; 139-145, 2008.

8) Regensteiner JG, Meyer TJ, Krupski WC, et al. : Hospital vs home-based exercise rehabilitation for patients with peripheral arterial occlusive disease. Angiology, 48; 291-300, 1997.

9) Hirsch AT, Haskal ZJ, Hertzer NR, et al. : ACC/AHA 2005 Practice Guidelines for the management of patients with peripheral arterial disease（lower extremity, renal, mesenteric, and abdominal aortic）: a collaborative report from the American Association for Vascular Surgery/Society for Vascular Surgery, Society for Cardiovascular Angiography and Interventions, Society for Vascular Medicine and Biology, Society of Interventional Radiology, and the ACC/AHA Task Force on Practice Guidelines（Writing Committee to Develop Guidelines for the Management of Patients With Peripheral Arterial Disease）: endorsed by the American Association of Cardiovascular and Pulmonary Rehabilitation; National Heart, Lung, and Blood Institute; Society for Vascular Nursing; TransAtlantic Inter-Society Consensus; and Vascular Disease Foundation. Circulation, 113; e463-654, 2006.

10) Bengt CF, Alan GJ, Roland ES, et al. : Rosuvastatin and Cardiovascular Events in Patients Undergoing Hemodialysis. N Engl J Med, 360; 1395-1407, 2009.

11) Aoki J, Ikari Y, Nakajima H, et al. : Coronary revascularization improves long-term prognosis in diabetic and nondiabetic end-stage renal disease. Circ J, 66; 595-599, 2002.

12) Dormandy JA, Rutherford RB : Management of peripheral arterial disease（PAD）, TASC Working Group, TransAtlantic Inter-Society Consesus（TASC）. J Vasc Surg, 31(1 Pt 2); S1-S296, 2000.

13) Murphy TP, Ariaratnam NS, Carney WI Jr , et al. : Aortoiliac insufficiency : long-term experience with stent placement for treatment. Radiology, 231; 243-249, 2004.

14) 日本脈管学会編：下肢閉塞性動脈硬化症の診断・治療指針 II Inter-Society Consensus for the Management of PAD；メディカルトリビューン，東京，2007.

15) De Vries SO, Hunink MG : Results of aortic bifurcation grafts for aortoiliac occlusive disease: a meta-analysis. J Vasc Surg, 26; 558-569, 1997.

16) Johnston KW : Femoral and popliteal arteries: reanalysis of results of balloon angioplasty. Radiology, 183; 767-771, 1992.

17) Matsi PJ, Manninen HI, Vanninen RL, et al. : Femoropopliteal angioplasty in patients with claudication : primary and secondary patency in 140 limbs with 1-3-year follow-up. Radiology, 191; 727-733, 1994.

18) Krankenberg H, Schlüter M, Steinkamp HJ, et al. : Nitinol stent implantation versus percutaneous transluminal angioplasty in superficial femoral artery lesions up to 10 cm in length : the femoral artery stenting trial（FAST）. Circulation, 116; 285-292, 2007.

19) Schillinger M, Sabeti S, Loewe C, et al. : Balloon angioplasty versus implantation of nitinol stents in the superficial femoral artery. N Engl J Med, 354; 1879-1888, 2006.

20) Bakal CW, Cynamon J, Sprayregen S : Infrapopliteal percutaneous transluminal angioplasty : what we know. Radiology, 200; 36-43, 1996.

21) Schwarten DE, Cutcliff WB : Arterial occlusive disease below the knee : treatment with percutaneous transluminal angioplasty performed with low-profile catheters and steerable guide wires. Radiology, 169; 71-74, 1998.

22) 横家正樹，鳥山高伸，川原弘久，他：維持透析中の下肢閉塞性動脈硬化症（ASO）に対する経皮的血管形成術（PTA）の成績．透析会誌，37(supple)；981，2004.

23) Söder HK, Manninen HI, Jaakkola P, et al. : Prospective trial of infrapopliteal artery balloon angioplasty for critical limb ischemia : angiographic and clinical results. J Vasc Interv Radiol, 11; 1021-1031, 2000.

24) Atar E, Siegel Y, Avrahami R : Balloon angioplasty of popliteal and crural arteries in elderly with critical chronic limb ischemia. Eur J Radiol, 53; 287-292, 2005.